

Die therapeutische Reimplantation von Seitenzähnen

Traumatisch bedingter Zahnverlust stellte bisher die Hauptindikation für eine Reimplantation von Zähnen dar. Weniger bekannt ist die therapeutische Reimplantation von Zähnen, bei der eine gründlichere Entfernung von periapikalem Entzündungsgewebe erfolgen kann als bei einer Wurzelspitzenresektion.

Hans-Werner Bertelsen

/// INDIKATION

Hauptindikation für die therapeutische Reimplantation stellen akut entzündete Seitenzähne dar. Hierbei gilt: Je weiter die Entzündung fortgeschritten ist, desto wahrscheinlicher ist eine problemlose Extraktion. Nach der Extraktion erfolgt die transalveoläre Entfernung von periapikalem Entzündungsgewebe bzw. die Zystektomie. An der Zahnwurzel befindliches Entzündungsgewebe kann hervorragend unter Sicht – extraoral – entfernt werden.

/// VORGEHENSWEISE

Nach Röntgen und klinischer Untersuchung (Zahnlockierung!) erfolgt die Abdrucknahme mit Alginat. Der Patient ist über die notwendige Extraktion aufgeklärt und hat sein Einverständnis erklärt. Nach einer problemlosen Extraktion (ohne Fraktur der Wurzel) erfährt der Patient von der „zusätzlichen Option“ der Reimplantation und gibt sein Einverständnis. Das Risiko ist überschaubar gering:

- Schmerzen (selten)
- Ggf. endgültige Extraktion

Jetzt erfolgt die vorsichtige, gefühlvolle Extraktion möglichst unter Schonung der buccalen Kompakta. Exkochleation der Alveole. Dann extraorale Resektion der Zahnwurzeln mit dem Diamanten (rotes Winkelstück). Hierdurch werden die Wurzelkanäle gut sichtbar. Apikale Ramifikationen werden entfernt. Die Aufbereitung der Kanäle erfolgt nun mit dem Gates-Bohrer. Anschließend Trocknung mit Papierspitzen. Retrogrades Abfüllen mit Guttapoint und Sealer. Versiegeln des Guttapoints mit heißem Heidemannspatel. Das ganze erfolgt während der Zahn durch die Extraktionszange gehalten wird. Der Patient hat in dieser Zeit einen Aufbisstopfer erhalten und konnte der Aufbereitung seines Zahnes zuschauen – wenn er es wünschte. Nun erfolgt die Reimplantation. Der durch die Extraktion gedehnte Knochen kann unter Umständen wieder kontrahiert sein. Daher sollte die Reimplantation ebenso gefühlvoll erfolgen. Im Labor wurde eine Tiefziehschiene erstellt und dem Patienten möglichst zeitnah eingesetzt. Recall erfolgt zunächst täglich (Reinigung der Schiene), später wöchentlich. Hygieneanweisungen (Chlorhexamedspülungen) haben das Ziel, nach einer Woche den Patienten selbstständig die Schienenreinigung durchführen zu lassen. Die Abschlusskontrolle erfolgt i.d.R. nach sechs Wochen.

/// RISIKEN

Die erwähnten Risiken sind zu vernachlässigen. Ein sehr geringer Prozentsatz der replantierten Zähne kann starke Schmerzen verursachen. Diese sind vermutlich auf erhöhten Gewebsdruck zurückzuführen und verschwinden nach zwei Tagen völlig. Bei starkem horizontalem Knochenabbau, und somit eingeschränkter Statik des Zahnes, kann ein „Wiederanwachsen“ problematisch sein. Dieses tritt jedoch nur bei Zähnen auf, die vorher schon einen starken horizontalen Knochenverlust zeigten.

/// VORTEILE FÜR DEN PATIENTEN

Die Liste der Vorteile ist lang. Angefangen mit prothetisch versorgten 8ern, die sich einer orthograden endodontischen Behandlung verweigern. 7er und 6er sind „auf den Punkt“ endodontisch durch dieses Verfahren versorgt. Eine Wurzelspitzenresektion kann hierdurch umgangen werden. Im Oberkiefer wird die Kieferhöhle nicht eröffnet. Im Unterkiefer wird das oftmals als sehr unangenehm empfundene Auffräsen der dicken Kompakta vermieden. Eine postoperative Arbeitsunfähigkeit tritt nicht ein.

/// KONTRAINDIKATIONEN

Es gelten die gleichen Einschränkungen, die auch bei der Implantatversorgung gelten (Marcumarindikation, Polymorbidität usw.). Das Verfahren sollte nicht bei Frontzähnen angewendet werden, da hier eine Wurzelspitzenresektion wesentlich einfacher durchgeführt werden kann.

/// ERFORDERLICHES EQUIPMENT

Für die Durchführung ist kein besonderes Equipment nötig. Sämtliche benötigte Werkzeuge finden sich in jeder zahnärztlichen Praxis, die routinemäßig Extraktionen und Wurzelspitzenresektionen durchführt.

/// PROGNOSE

Die Langzeitprognose der durch die therapeutische Reimplantation behandelten Zähne ist exzellent. Bedingt durch die Arbeit unter Sicht, gelingt es im Vergleich zur Wurzelspitzenresektion wesentlich besser, Entzündungsgewebe komplett zu entfernen. Um eine vergleichbare Gründlichkeit der Gewebesentfernung zu erreichen, muß bei der Wurzelspitzenresektion sehr viel Knochen entfernt

werden. Hierdurch wird der behandelte Zahn sehr viel stärker in der Statik beeinflusst als durch die therapeutische Reimplantation.

/// VORTEILE FÜR DEN BEHANDLER

Der Behandler wird durch dieses Verfahren in die Lage versetzt, eine Therapie am Behandlungsstuhl in natürlicher Arbeitshaltung und somit absolut rückenfreundlich durchzuführen. Bei Weisheitszähnen mit genügendem Platzan-

gebot wird durch dieses Verfahren ein Erhalt des Zahnes erst ermöglicht, wo doch vorher als einzige Alternative die Entfernung bestand. Die prothetische Versorgung des Zahnes kann sechs Wochen nach therapeutischer Reimplantation erfolgen. Dies bedeutet einen erheblichen Zeitvorteil für den weiteren Behandlungsverlauf. Eine dreimonatige Behandlungskarenz, wie nach einer Wurzelspitzenresektion im Seitenzahnbereich üblich, tritt nicht ein. Der Patient wird nicht „behandlungsmüde“.

Vorgehensweise im Bild:

/// FALL 1

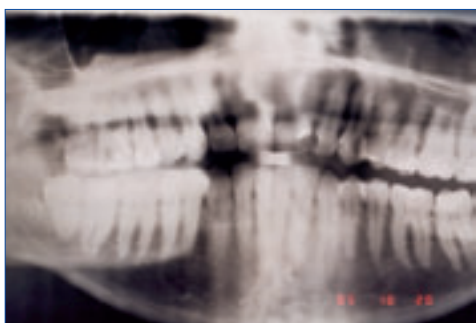


Abb. 1: Röntgenaufnahme 16 mit apikalen Aufhellungen, Alter des Patienten: 29 Jahre, männlich



Abb. 6: Abfüllen der Kanäle

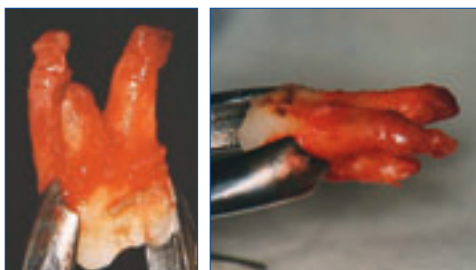


Abb. 2: Extrahierter 16 mit ausgeprägten apikalen Granulomen



Abb. 7: Versiegeln mit heißem Heidemannspatel

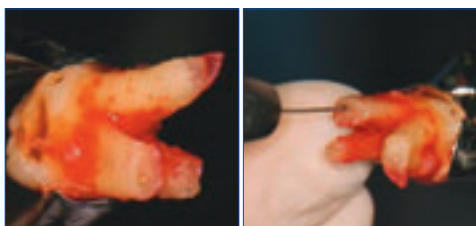


Abb. 3: Nach erfolgter Resektion der Wurzeln

Abb. 4: Aufbereitung mit dem Gates-Bohrer

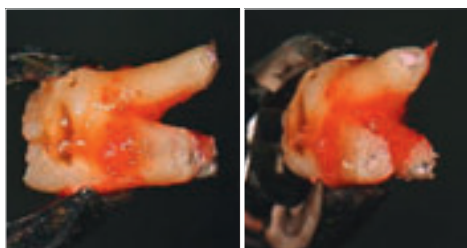


Abb. 8: Fertig zur Reimplantation



Abb. 5: Trocknung der Kanäle mit Papierspitzen

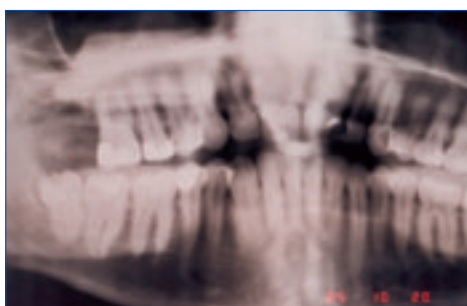
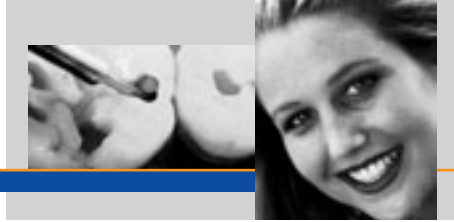


Abb. 9: Röntgenaufnahme nach therapeutischer Reimplantation



/// FALL 2

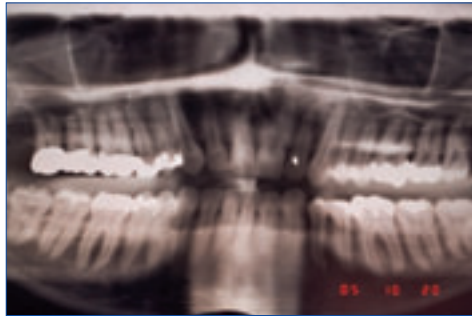


Abb. 1: Akuter Schub 18, eineinhalb Jahre nach Überkronung, 31 Jahre, männlich

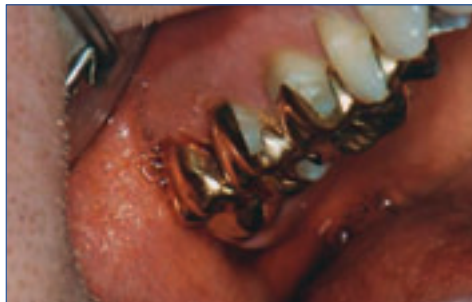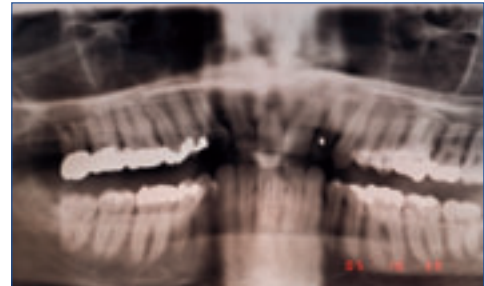


Abb. 2: Zustand nach therapeutischer Reimplantation

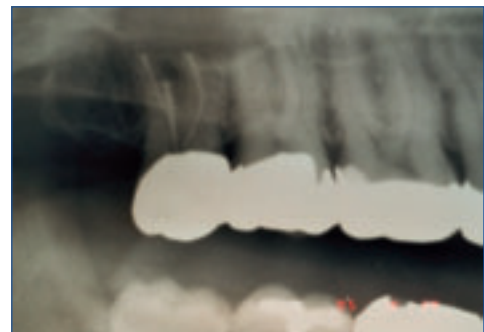

Abb. 3 a, b: Röntgenaufnahmen

/// FALL 3

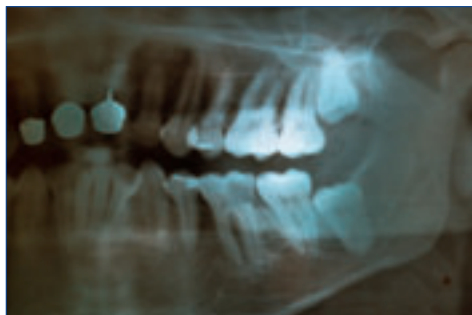


Abb. 1: Therapeutische Reimplantation 36, 31 Jahre, männlich

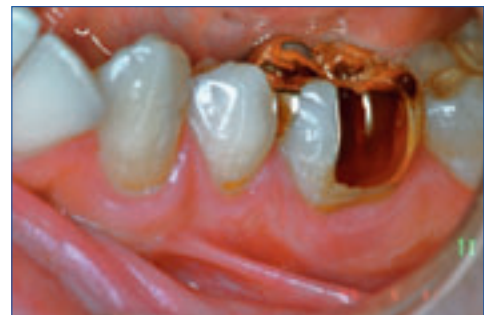

Abb. 2 a, b: Zustand nach prothetischer Versorgung mit Stiftaufbau und Teilkrone

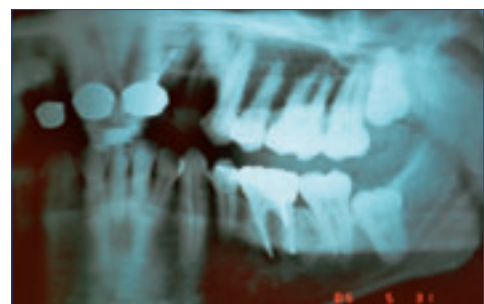
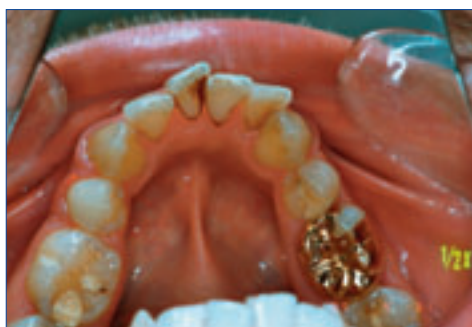

Abb. 3: Röntgenbild

/// FALL 4



Abb. 1: Therapeutische Reimplantation 45, 34 Jahre, männlich.
Nach Exzision mit apikalem Granulom



Abb. 2: Resektion mit rotem Winkelstück




Abb. 3: Aufbereitung mit Gates-Bohrer und Trocknung des Kanals

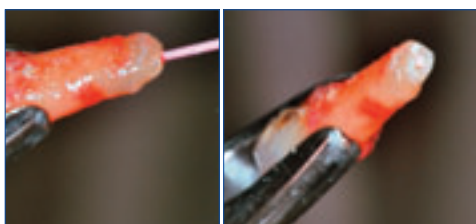

Abb. 4: Abfüllen mit Guttapoint

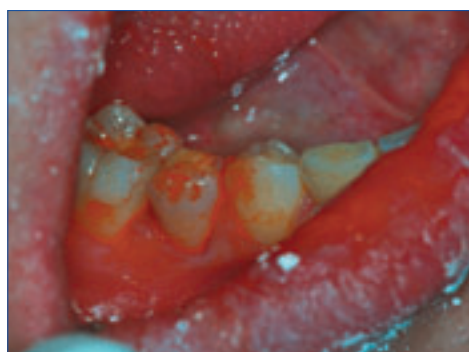
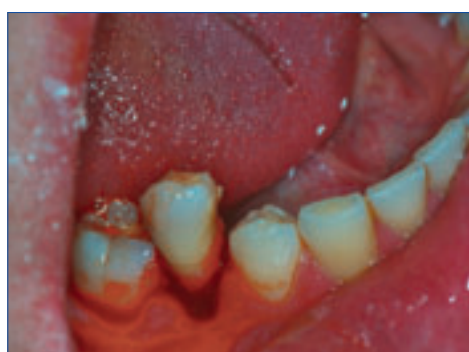
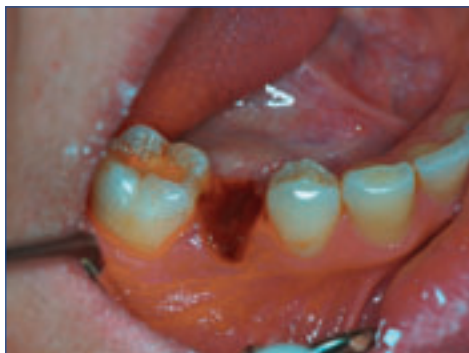Abb. 5 a-c: Leere Alveole – Zustand nach therapeutischer
Reimplantation

/// ZUSAMMENFASSUNG

Die therapeutische Reimplantation stellt ein hervorragendes Verfahren dar, um Patienten bei akutem Schub einer chronisch apikalen Parodontitis zu therapieren. Sowohl für den Patienten, als auch für den Behandler zeigen sich in der Folge eine Vielzahl von Vorteilen. Im direkten Vergleich zur sonst bei 6ern und 7ern durchgeführten Wurzelspitzenresektion stellt sich das Verfahren als minimalinvasiv dar. Es ergeben sich spürbare Vorteile für die Erhaltung der Arbeitsfähigkeit. Das „Erleben“ der Behandlung wird als völlig atraumatisch empfunden. Es treten – anders als bei der Wurzelspitzenresektion – kaum Schwellungen auf. Alle in diesem Artikel aufgeführten Fälle sind rezidivfrei und erfreuen sich bester Kauleistung.

Literatur

- Dr. Hans-Werner Bertelsen, Wenn Weisheitszähne zum Sechser werden – Vitaltransplantation von Weisheitszähnen; ZM 92, Nr. 7, 1.4.2002
Dr. Hans-Werner Bertelsen, Wenn Weisheitszähne zum Sechser werden – Spätergebnisse nach Vitaltransplantation von Weisheitszähnen; dental:spiegel 1/2005

— **AUTOR**

Dr. Hans-Werner Bertelsen
Ambulante Klinik am St. Joseph Stift
Georg-Gröning-Straße 57, 28209 Bremen

— **KONTAKT**

Internet: www.weisheitszahn-transplantation.de